1932

Lane Medical Library

Klinische und experimentelle Beiträge zur Wirksamkeit und Wirkungsweise eines injizierbaren Leberextraktes

Dissertation

zur

Erlangung der Doktorwürde

der

Medizinischen Fakultät

der

Hessischen Ludwigs-Universität zu Giessen

vorgelegt von

Paul Schlierbach

aus Rodheim a. d. Bieber

Giessen 1932

Buchdruckerei Heinrich Ritter, Grünberg i. H.

Klinische und experimentelle Beiträge zur Wirksamkeit und Wirkungsweise eines injizierbaren Leberextraktes

Dissertation

zur

Erlangung der Doktorwürde

der

Medizinischen Fakultät

der

Hessischen Ludwigs-Universität zu Giessen

vorgelegt von

Paul Schlierbach

aus Rodheim a. d. Bieber

Giessen 1932

Buchdruckerei Heinrich Ritter, Grünberg i. H.

Gedruckt mit Genehmigung der Medizinischen Fakultät zu Giessen.

Referent: Privatdozent Dr. Büttner.

Seitdem die Lebertherapie von Minot und Murphy (1) zur Behandlung der perniciösen Anaemie eingeführt wurde, sind die Erfahrungen der beiden Autoren, was die Heilerfolge anlangt, im wesentlichen bestätigt worden. Wenn von Misserfolgen die Rede war, wurde immer wieder die Frage nach der Ursache laut.

Eine richtige Form und ausreichende Dosis wurden dann zunächst einmal als wichtige Voraussetzung für den Erfolg betont. Minot und Murphy verabreichten täglich neben einer fett- und kohlehydratarmen Kost 200 – 250 g Leber, die möglichst frisch oder nur kurz gekocht sein sollte. Diese Behandlung, die an den guten Willen des Kranken hohe Anforderungen stellt, war aus diesem Grunde, von dem wissenschaftlichen Interesse die wirksamen Stoffe zu isolieren abgesehen, verbesserungsbedürftig. Schon Minot und Murphy und nach ihnen viele andere haben daher Extrakte hergestellt, über die im grossen und ganzen günstige Resultate vorliegen (z. B. Wolff [2], Seyderhelm [3], Pal [4], Schottmüller [7]). Allerdings erklären sie auch manche Autoren für unzuverlässig (z. B. Seyderhelm [5]) und von Schulten [6] wurden zwei gegen Extrakte resistente Fälle erst mit 500 g Frischleber täglich gebessert. Hilflos war man lange Zeit den Kranken gegenüber, die derart geschwächt waren, dass eine perorale Leberzufuhr auch als Extrakt unmöglich war (z. B. Schottmüller [7]). Eine Rettung war dann nur möglich, wenn der Patient durch Bluttransfusion und Arseninjektionen soweit zu bessern war, dass die Leber nicht mehr erbrochen wurde. Der Wunsch, dieses Stadium nicht abwarten zu müssen, wenn es so überhaupt erreicht werden konnte, und auch, um die anderen oben genannten Schwierigkeiten umgehen zu können, hat in letzter Zeit zur Herstellung von Injektionspräparaten geführt, über die gute Resultate vorliegen (nach

Angaben von Schottmüller [8], Gänsslen [9 u. 11], Schilling [10] und Stursberg [12]). Bei meinen Untersuchungen wurde das von Promonta-Hamburg nach Anweisungen von Prof. Schottmüller hergestellte enteiweisste Leberinjektionspräparat „Hepatopson" angewandt, das in 1 ccm 10 g Frischleber enthält und bei dem 1 – 2 ccm (10 – 20 g) der Wirkung von 300 – 1000 g Frischleber entsprechen sollen.

Wenn behauptet wurde, dass unzweckmässige Form und ungenügende Mengen geeignet seien, die Statistik der mit Leberdiät behandelten Kranken mit perniciöser Anaemie zu verschlechtern, so wurde andererseits betont, dass die Diagnose perniciöse Anaemie sicher stehen müsse (Schulten [6]), denn über primäre Anaemien anderer Aetiologie und sekundäre Anaemien liegen nur wenig günstige Resultate vor. Dieser Unterschied in der Wirkung nimmt auch nicht Wunder, wenn man die Ansicht der beiden Autoren bedenkt, dass der Erfolg der Lebertherapie bei perniciöser Anaemie auf der Ergänzung eines für die Produktion normaler Erythrocyten notwendigen Stoffes beruhe. Von anderer Seite (referiert nach Seyderhelm [5]) wurde mehr die von Whipple und Robbscheit-Robbins [19] an anaemisierten Hunden nachgewiesene Tatsache einer beschleunigten Blutbildung, die in einem Anstieg von Retikulocyten sichtbaren Ausdruck findet, betont, während wieder andere die Hemmung der Hämolyse, die sich in einem Sistieren der Urobilin- und vermehrten Urobilinogenausscheidung im Urin sowie in einem Sinken des Bilirubinspiegels im Blut dokumentiert, in den Vordergrund schieben (Schulten [13], Jungmann [14]). Die Knochenmarksreizung, die abgesehen von dem Anstieg der Retikulocyten in einer Ausschwemmung von Leukocyten und damit einer Zunahme von neutrophilen und bisweilen auch eosinophilen Segmentkernigen zum Ausdruck kommen soll, wurde als Nebenerscheinung von den Verfechtern der Ansicht einer gehemmten Hämolyse angesehen, die sich darauf stützen, dass im späteren Stadium der Besserung dieses Zeichen trotz Zunahme von Hämoglobin und Erythrocyten fehle (Seyderhelm [15]),

während das Sistieren der gesteigerten Hämolyse ein konstantes Merkmal der Besserung sei.

Zur Prüfung der Wirksamkeit und Wirkungsweise des Präparates wurde daher abgesehen von der Kontrolle der Aenderung des Allgemeinbefindens und der Hämoglobin- und Erythrocytenwerte auf die Symptome gesteigerter Blutbildung und gehemmter Hämolyse geachtet. Ebenso wurden die Aenderungen im Blutbild der Erythrocyten verfolgt. Die Angaben inwieweit sich Farbe, Grösse und Form der roten Blutkörperchen bei perniciöser Anaemie unter der Leberbehandlung der Norm nähern, gehen auseinander. Während von vielen betont wird, dass nach der Besserung bis zu normalen Hämoglobin- und Erythrocytenwerten ein erhöhter Färbeindex sowie mässige Polychromasie und auch Megaloblasten zurückblieben, wird andererseits festgestellt, dass das Blutbild der Erythrocyten nach einer erfolgreichen Behandlung keine krankhaften Symptome mehr aufweise.

Als Kontrolle für die Exaktheit der Hämoglobin-Bestimmungen wurden einigemal Vergleichsbestimmungen mit dem Bürkerschen Hämoglobinometer vorgenommen, die wie im voraus bemerkt sei, keine praktisch bedeutsamen Unterschiede ergaben.

Um etwaige Schwankungen in der Blutkonzentration zu erfassen, wurde in den meisten Fällen je eine refraktrometrische Bestimmung des Blutserumeiweissgehaltes zu Beginn der Behandlung und nach eingetretener Besserung gemacht. Die gefundenen Werte differierten so wenig, dass eine Berücksichtigung überflüssig erscheint.

Fall I perniciöse Anaemie (B).

Patientin von 27 Jahren. Menarche mit 11 Jahren. Die Menstruationsblutungen waren stets verstärkt und schmerzhaft. Vor einem halben Jahr stellten sich im Anschluss an die Regel Blässe und Schwäche ein, sodass sie bettlägerig wurde. Ihr Zustand besserte sich damals in 2 bis 3 Wochen ohne antianaemische Behandlung.

Vor 3 Wochen traten starke Menstruationsblutungen auf, die fast 14 Tage lang anhielten. Patientin wurde sehr blass, und es stellten sich

Appetitlosigkeit, Müdigkeit und Erbrechen ein. Seit 8 Tagen hat die Blutung aufgehört, aber die Blässe und die Begleiterscheinungen der Anaemie nahmen zu. Auf Befragen gibt sie an, dass sie seit dem vergangenen Jahr ein taubes Gefühl an den Fingern habe.

Befund: Fahlgelbes Aussehen, systoliches Geräusch über dem ganzen Herzen, Temperatur 38°, mässige Druckempfindlichkeit über der Symphyse.

Magensaft: Anacid.
Bilirubin im Blut: 0,6 mg %.
Urobilin im Urin: ++
Blut: Hb. 21 %, Erythrocyten 850000, Leuko. 4100.
Ausstrich: Poikilo- und Anisocytose, Polychromasie nicht ausgeprägt, keine Regenerationserscheinungen. Lymphocytose von 56 %, Eosinophile nicht nachweisbar.

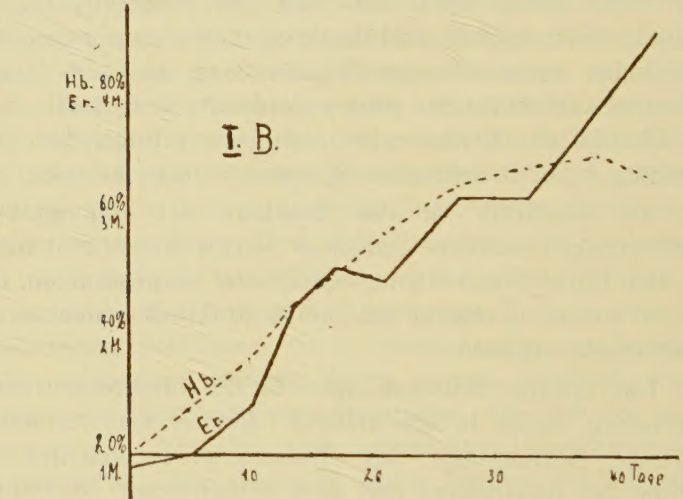

Leukozyten	4100	4000		4000	4200	5500	5600	8000	7000
Retikulozyten	n. v.	4%	2,3%	0,5%	0,5%	n. v.	n. v.	n. v.	
Bilirubin i. Blutser.	0,6 mg %								
Urobilin u. Urobgn. Ur.	++	+		-	-				
Therapie	3ccm Hepatopson tägl.					2ccm. Hepatopson tägl.			

N. V. = nicht Vermehrt.

Verlauf: (Siehe auch Kurve I) Am 7. Behandlungstage (zu Beginn Bluttransfussion!) fanden sich im Blutausstrich ausser einer ausgeprägten Poikilocytose und Anisocytose reichlich Megaloblasten, Normoblasten und getüpfelte Erythrocyten.

Der Allgemeinzustand war am Ende der ersten Woche schon wesentlich beser. Patientin war fieberfrei und hatte guten Appetit. Sie konnte in der zweiten Woche schon kurz ausser Bett sein und wurde nach 43tägiger Behandlung nahezu arbeitsfähig mit

Hb. 66%, Erythrocyten 4600000, Leuko. 7000

entlassen. Der Ausstrich zeigte nur ganz geringe Grössen- und Formenunterschiede der Erythrocyten.

Segmentkernige	62%	Lymphocyten	30%
Stabkernige	1%	Monocyten	2%
Eosinophile	5%		

Auffällig im leukocytären Blutbild war abgesehen von dem Rückgang der Lymphocytose das Auftreten einer Eosinophilie, die sich am 12. Tage zeigte, 13% erreichte und bis zum Ende der Beobachtung noch 5% betrug.

Das taube Gefühl an den Fingern war verschwunden. Die Anacidität wurde durch eine zweite Untersuchung des Magensaftes sichergestellt.

Die Gewichtszunahme betrug 3 kg.

Nach 5 Wochen währenddessen Patientin die Lebertherapie nicht fortgesetzt hatte, stellte sie sich vor mit Hb. 72%, Erythrocyten 3910000.

Fall II perniciöse Anaemie (Sch.).

44 Jahre alter Mann erkrankte vor 4 Monaten mit Zungenbrennen und intestinalen Störungen. Er war wegen „Clossitis ulcerosa" in Behandlung eines Facharztes. Vor einem Monat traten Schwäche, Herzklopfen, Appetitlosigkeit, starke Blässe und in den letzten Tagen Fieber auf. Patient konnte wegen seines schlechten Kräftezustandes nicht mehr zum Arzt gehen.

Befund: Blassgelbe Hautfarbe, Huntersche Glossitis, systolisches Geräusch an der Herzspitze, Temperatur 38,3°.

Magensaft: Anacid.

Bilirubin im Blut: 1,6 mg %.

Urobilin im Urin: ++

Urobilinogen im Urin: Stark vermehrt.

Blut: Hb. 27%, Erythro 720000, Leuko 600.

Ausstrich: Anisocytose, Poikilocytose, Polychromasie, Megaloblasten, Normoblasten und basophil getüpfelte Erythrocyten. Retikulocyten nicht vermehrt.

Segmentkernige	55%	Monocyten	2%
Stabkernige	2%	Lymphocyten	40%
Jugendformen	1%		

Verlauf: (Siehe Kurve II) Patient wurde innerhalb von 14 Tagen soweit gebessert, dass er mit gutem Appetit ass. Die Temperatur war normal, die Zungenbeschwerden hatten nachgelassen, die Gesichtsfarbe

war lebhafter geworden. Nach 3 Wochen konnte er ausser Bett sein. Patient wurde wesentlich gebessert allerdings noch schonungsbedürftig entlassen.

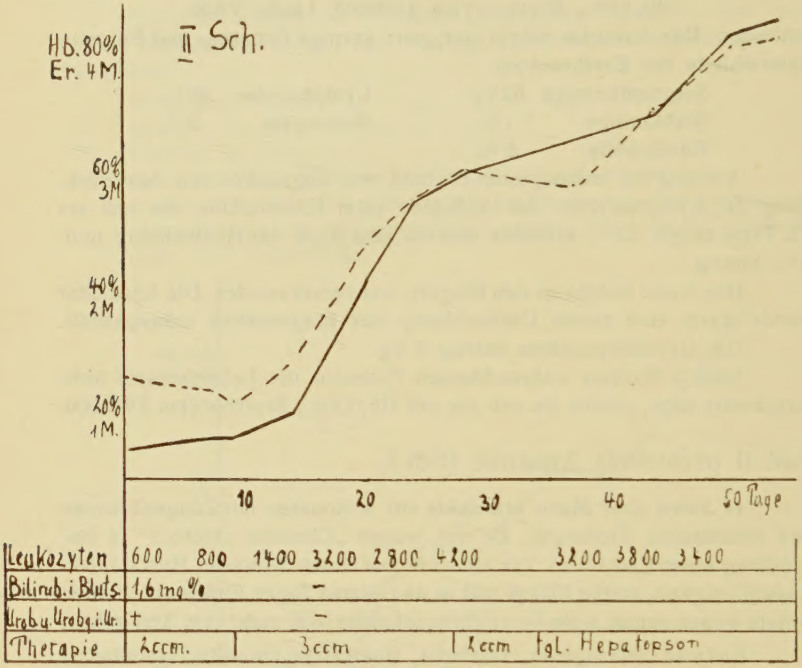

Hb. 82 %, Erythro. 4250000, Leuko. 3400.

Ausstrich: Segmentkernige 40 % Eosinophile 5 %
Lymphocyten 53 % Monocyten 2 %

Geringe Poikilocytose und Anisocytose. Eine mässige Eosinophilie war beim Eintreten der Besserung des Blutstatus nachzuweisen. Der Höchstwert war 8 %.

Gewichtszunahme von 6,5 kg.

Nach 3 Wochen, wärenddessen er täglich dreimal 1 Esslöffel Hepatopson liquid. und gebratene Leber genommen hatte, waren die Blutwerte:

Hb. 85 %, Erythro. 5600000, Leuko. 6400.

Ausstrich: Segmentkernige 54 % Lymphocyten 43 %
Stabkernige 2 % Eosinophile 1 %

Patient fühlte sich wohl und glaubte, jetzt landwirtschaftlicher Arbeit gewachsen zu sein.

Einen Monat später teilte er schriftlich mit, dass er wegen Schmerzen am Knie nicht kommen könne. Eine anderswo vorgenommene Blutuntersuchung hatte ergeben:

Hb. 88 %, Erythrocyten 5200000, Leuko. 3000.

Er klagt über Verdauungsbeschwerden, die er besonders in Zusammenhang mit dem Leberessen bringt.

Fall III perniciöse Anaemie (P.).

Frau von 48 Jahren hat seit 3 Jahren starke Zungenschmerzen, die auf Lokaltherapie zeitweise nachliessen. Auch jetzt bestehen die Beschwerden wieder.

Vor einem halben Jahr wurde sie zunehmend müde und blass. Dazu stellten sich Magenschmerzen, Durchfälle und Erbrechen ein. Der Arzt verordnete Leber. In den letzten 8 Tagen wird Patientin häufig ohnmächtig und hat über starke Kopfschmerzen und ziehende Schmerzen im rechten Arm zu klagen.

Befund: Haut und Schleimhäute sehr blass. Zunge glatt und etwas rissig, systolisches Geräusch an der Herzspitze, kein krankhafter neurologischer Befund.

Magensaft: Anacid.
Bilirubin im Blut: unter 0,5 mg %.
Urobilin im Urin: +
Urobilinogen im Urin: Stark vermehrt.
Hb. 27 %, Erythro. 1420000, Leuko. 44000.

Poikilo- und Anisocytose, Polychromasie, Megalocyten, zahlreich Normoblasten, einige Megaloblasten, vereinzelt basophil getüpfelte Erythrocyten. Lymphocytose von 63 %.

Verlauf: Der Allgemeinzustand besserte sich in diesem Fall auf die Injektionen von 2 ccm Hepatopson täglich überraschend. Am 10. Tag konnte die Patientin bereits ausser Bett sein und am 15. Tage wesentlich gebessert mit

Hb. 69 %, Erythro. 3470000, Leuko. 4000

entlassen werden.

Die Erythrocyten zeigten im Ausstrich nur noch mässige Poikilo- und Anisocytose.

Segmentkernige 46 % Lymphocyten 45 % Monocyten 1 %
Eosinophile 7 % Mastzellen 1 %

Die Ohnmachtsanfälle sowie die ziehenden Schmerzen im Arm waren seit dem Anstieg der Blutwerte nicht mehr aufgetreten.

Nach einem Monat, währenddessen Patientin Leber gegessen hatte, stellte sie sich in gutem Allgemeinzustand mit

Hb. 70 %, Erythro. 4000000 vor.

Fall IV perniciöse Anaemie (K.)

Vor drei Wochen erkrankte Patient (39 Jahre alt) mit den Symptomen: Müdigkeit, Herzklopfen, Zungenbrennen und zunehmender Blässe.

Es wurde in einem Krankenhaus die Diagnose perniciöse Anaemie gestellt, aber wegen des Widerwillens des Patienten gegen Leber konnte die perorale Lebertherapie nicht durchgeführt werden. Er bekam daher seit 4 Wochen alle 3 Tage Hepatratinjektionen. Seit einigen Tagen spürt er Besserung und glaubt, dass auch seine Gesichtsfarbe lebhafter geworden sei.

Befund: Fahlgelbes Aussehen, Huntersche Glossitis, systolisches Herzgeräusch.

Magensaft: Anacid.
Bilirubin im Blut: 0,9 mg %.
Urobilin im Urin: +
Urobilinogen im Urin: Stark vermehrt.
Blut: Hb. 34 %, Erythro. 1450000, Leuko. 3800.

Ausstrich:	Segmentkernige	64 %	Lymphocyten	33 %
	Stabkernige	1 %	Lymphobl.	1 %
	Mastzellen	1 %		

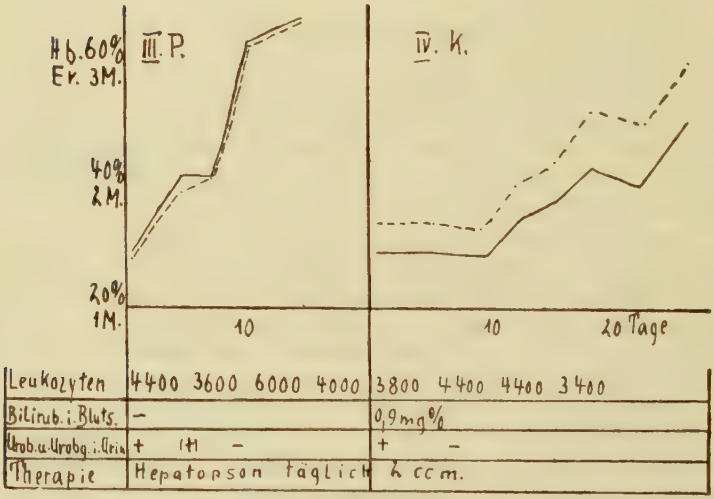

Poikilo- und Anisocytose, Polychromasie, Megalocyten keine Regenerationserscheinungen.

Verlauf: Regenerationserscheinungen traten am 9. Tag der Behandlung auf und bestanden bis zum 16. Tage.

Der Allgemeinzustand, der schon bei der Aufnahme relativ gut gewesen war, besserte sich allmählich weiter, und Patient wurde nach 25 Tagen bei täglichen Injektionen von 2 ccm Hepatopson mit Hb. 60 %, Erythro. 2500000 entlassen. Die Erythrocyten zeigten noch Poikilo- und Anisocytose sowie Polychromasie. Megalocyten waren ebenfalls noch vorhanden.

Auch hier war eine mässige Eosinophilie von 5 % zu konstatieren.

Gewichtszunahme: 2 kg.

Fall V perniciöse Anaemie (S.).

Seit vier Jahren leidet die Patientin (47 Jahre alt) an Magenbeschwerden und Appetitlosigkeit. Das blasse Aussehen wurde vor 3 Jahren auffällig. Im vorigen Jahr kam zunehmendes Schwächegefühl dazu, sodass sie bettlägerig wurde, ausserdem hatte sie über Zungenbrennen zu klagen.

Eine Behandlung in der hiesigen Klinik erzielte mit Frischleber und Hepatrat in 2 Monaten einen Anstieg

von Hb. 27 % Erythro. 1140000
auf Hb. 68 % Erythro. 3420000

Zuhause nahm sie, allerdings nicht regelmäsig, Hepatrat, bis es ihr vor 4 Wochen ganz zuwider wurde. Es traten daraufhin Müdigkeit und Gliederschmerzen auf, was sie veranlasste, wieder in die hiesige Klinik zu kommen.

Befund: Haut und Schleimhäute blass, Zunge rissig, systolische Unreinheit am Herzen.

Magensaft: Anacid.

Urobilinogen im Urin: Vermehrt.

Blut: Hb. 63 %, Erythro. 2900000, Leuko. 3200.

Poikilo- und Anisocytose, Polychromasie, Megalocyten, keine kernhaltigen roten Blutkörperchen.

Retikulocyten nicht vermehrt.

Behandlung und Verlauf: Es wurden zunächst 14 Tage lang 3 ccm Hepatopson täglich injiziert. Eine Vermehrung der Retikulocyten war bei Kontrollen am 4., 8. und 11. Tag nicht nachzuweisen. Die Bestimmungen von Bilirubin im Blut, Urobilin und Urobilinogen im Urin ergab am 5. Tag bereits normale Resultate.

Ausgangswert: Hb. 63 %, Erythro. 2900000, Leuko. 3200.
15. Tag: Hb. 82 %, Erythro. 3200000, Leuko. 3400.
Poikilo- und Anisocytose und Polychromasie.
Lymphocyten 30 %, Segmentkernige 60 %, Eosinophile 10 %.

Jetzt wurde täglich 5 ccm Hemostra 6 Tage lang gegeben

21. Tag: Hb. 86 %, Erythro. 3800000, Leuko. 4200.
Retikulocyten nicht vermehrt.

Danach wurde mit der Hepatopsontherapie 3 ccm täglich fortgefahren. Nach einem darauffolgenden Sinken der Erythrocytenzahl

28. Tag: Hb. 83 %, Erythro. 3100000, Leuko. 5400.

folgt, ohne dass ein Retikulocytenanstieg hätte festgestellt werden können, eine langsame Zunahme der Erythrocyten, sodass die Patientin am

54. Tag: Hb. 75 %, Erythro. 4200000, hatte.

Sie wurde damit entlasen. Ihr Befinden war langsam besser geworden. Die Gliederschmerzen hatten nachgelassen, und es hatte sich grösserer Appetit eingestellt.

Gewichtszunahme: 3,8 kg.

Fall VI perniciöse Anaemie (K.)

Vor 40 Jahren hatte Patient schon über Magenbeschwerden zu klagen, die als nervös bezeichnet wurden.

Vor einem Jahr wurde seine jetzige Krankheit manifest mit Appetitlosigkeit, Blässe, Brechreiz und Unbehagen in der Magengegend. Er nahm 20 Pfund an Gewicht ab.

Die Behandlung in der hiesigen Klinik mit Frischleber, Hepatrat, Ventramon und Solarson brachte die Blutwerte

von Hb. 50 %, Erythro. 1150000

auf Hb. 84 %, Erythro. 3520000

Bis vor einem halben Jahr fühlte sich Patient wohl. Er hatte während dieser Zeit täglich 1 Esslöffel Leberpulver (Merk) genommen; dann erkrankte er wieder mit Appetitlosigkeit und Blässe. Es wurden daraufhin 12 Tage lang Hepatratinjectionen gemacht, die seinen Zustand besserten.

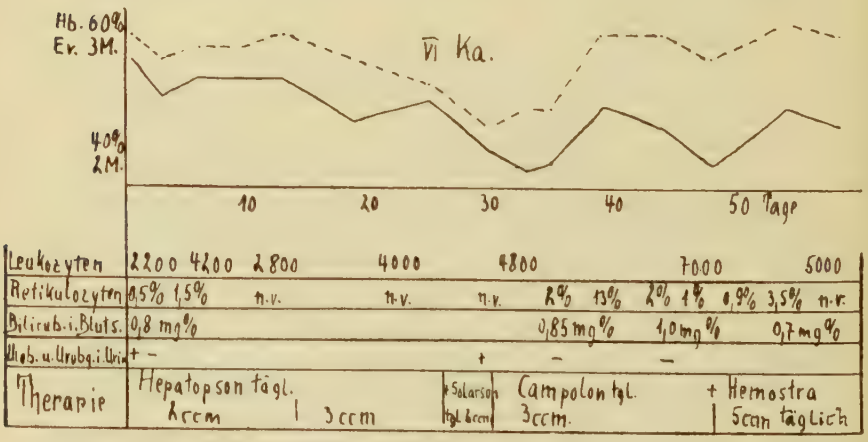

Jetzt kommt er wegen einer Thrombose am linken Oberschenkel in die Klinik. Er klagt ausserdem wieder über Müdigkeit und Appetitlosigkeit.

Befund: Der Patient sieht sehr blass aus. Der linke Unterschenkel ist stark geschwollen. Temperatur normal.

Magensaft: Anacid.

Bilirubin im Blut: 0,8 mg %

Urobilin im Urin: +

Urobilinogen im Urin: vermehrt.

Poikilo- und Anisocytose, Polychromasie, reichlich Megalocyten, wenig Normoblasten.

Retikulocyten: 0,5 %.

Patellarsehnenreflex und Achillesehnenreflex beiderseits nicht auslösbar.

Verlauf: (Siehe Kurve VI). Das Allgemeinbefinden des Patienten hat sich bisher nicht wesentlich gebessert (Patient ist noch in Behandlung). Das Oedem des linken Beines ist zurückgegangen. Der Appetit ist noch immer schlecht, besonders sein Widerwillen gegen Leber ist so gross, dass er nicht länger als drei Tage zu bewegen war, etwas gekochte und gebratene Leber zu sich zu nehmen.

Im Blutbild der Erythrocyten und der Leukocyten ist bisher keine wesentliche Änderung eingetreten.

Fall VII perniciöse Anaemie (H.)

Patientin, 58 Jahre alt, fühlte sich vor etwa sieben Monaten plötzlich schwach. Dabei hatte sie von Zeit zu Zeit ein taubes Gefühl in den Fingerspitzen. Diese Schwächeanfälle wiederholten sich. Blass will sie damals nicht gewesen sein. Der Arzt stellte eine Blutkrankheit fest und behandelte sie mit Spritzen. Darauf besserte sich ihr Zustand so, dass sie wieder arbeiten konnte.

Vor 5 Wochen trat wieder stärkeres Schwächegefühl auf. Gleichzeitig bemerkte sie eine auffallende Blässe am ganzen Körper und spürte Kribbeln in den Fingerspitzen Der Appetit war schlecht. Die Füsse sind seitdem geschwollen. In den letzten 14 Tagen hat sich ihr Zustand wesentlich verschlechtert.

Befund: Patientin in sehr schlechtem Kräfte- und Ernährungszustand.

Hautfarbe gelblich-blass, Zunge glatt, systolisches Geräusch über allen Ostien.

Reflexe: Ohne Besonderheiten.

Magensaft: Anacid.

Bilirubin im Blut: 1,8 mg %.

Urobilin im Urin: +.

Urobilinogen im Urin: vermehrt.

Hb. 14 %, Erythro. 700000.

Poikilo- und Anisocytose, wenig polychrome Erythrocyten und Megalocyten, 1 getüpfelter Erythrocyt, keine Normoblasten. Ganz vereinzelt Retikulocyten.

Behandlung und Verlauf: Es wurden zunächst täglich 3 ccm Hepatopson injiziert.

Ausgangswert: Hb. 14 %, Erythro. 730000

5. Tag Hb. 14 %, Erythro. 530000, Leuko. 3800.

Urin: Urobilin +, Urobilinogen vermehrt.

7. Tag Erytrocyten 510000.

Die Patientin wurde immer hinfälliger, sodass am 12. Tage eine Bluttransfusion gemacht wurde.

12. Tag: Retikulocyten nicht nachweisbar. Am 13. Tag kam Patientin, trotzdem in den beiden letzten Tagen noch 2mal 3 ccm Hepatopson gegeben wurden, mit den Symptomen der Herzinsuffizienz ad exitum.

Die Sektion ergab das Bild der perniciösen Anaemie: Tigerherz, hochgradige Hämosiderosis der Leber, rotes blutbildendes Knochenmark in den langen Röhrenknochen, Atrophie der Magenschleimhaut.

Fall VIII. Kryptogene hyperchrome Anaemie mit Anacidität (St.)

Patient kann mit Beschwerden, die an eine Oesophagusstenose denken liessen. Eine Sondierung sowie die Röntgendurchleuchtung ergaben keinen krankhaften Befund. Blut war im Stuhl niemals nachzuweisen.

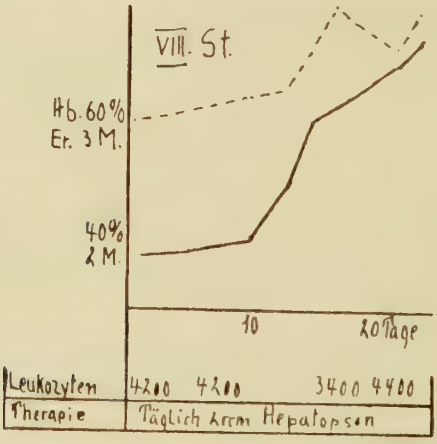

Er nahm im letzten Jahr an Gewicht ab, fühlte sich zunehmend matt und wurde auffallend bleich.

Die Untersuchung ergab abgesehen von der Blässe und entsprechend abnormen Blutwerten als krankhaften Befund:

Magensaft: Anacid.

Bilirubin im Blut: Normal.

Urobilin im Urin: (+)

Hb. 60 %, Erythro. 1 900000, Leuko. 4200.

Ausstrich: Segmentkernige 50 %, Stabkernige 2 %, Eosinophile 3 %, Lymphocyten 42 %, Monocyten 3 %.

Geringe Poikilo- und Anisocytose, mässige Polychromasie, keine Regeneratioserscheinungen.

Verlauf: Es traten während der Behandlung keine kernhaltigen Erythrocyten auf. Die Grössen-, Form- und Farbenunterschiede waren nie deutlich und verschwanden bald vollständig.

Schon am 5. Tage der Behandlung fühlte sich Patient ganz gesund. Er wurde am 24. Tag mit

Hb. 80 %, Erythro. 3820000, Leuko. 4400 entlassen.

Am 17. Tage war eine Eosinophilie von 13 % festzustellen, die auf 15 % stieg und bei der Entlassung noch 14 % betrug. Am Ende der Beobachtung bestand noch eine Lymphocytose von 38 %.

Fall IX Kryptogene, hyperchrome Anaemie mit Anacitität (A.).

Patient wird wegen Dickdarmkatarrh der Klinik überwiesen. Er klagt über Druckgefühl in der Magengegend und Verstopfung. Seit 3 Monaten hat er keinen Appetit mehr und muss erbrechen. Er fühlte sich ausserdem schwach. Auf Diät besserten sich die Beschwerden nicht.

Befund: 57 Jahre alter Patient. Haut- und Schleimhäute blass, Zunge glatt. Leichte Oedeme an beiden Füssen. Röntgenologisch wurde eine leichte Colitis festgestellt.

Magensaft: Anacid.

Keine Anzeichen für gesteigerte Hämolyse, die auch im weiteren Verlauf stets fehlten.

Blut Hb. 51 %, Erythro. 2220000, Leuko. 2800.

Geringe Poikilo- und Anisocytose, mässige Polychromasie. Das Erythrocytenblutbild wurde bald normal. Kernhalige Erythrocyten waren nie nachzuweisen.

Behandlung: Täglich 2 ccm Hepatopson. Vom 14. Tag an wird 6 Tage lang dreimal täglich ½ mg Atropin gegeben, um seine Einwirkung auf die bestehende Eosinophilie zu sehen. Vom 27. Tag an wird dreimal täglich 1 Esslöffel Hepatopson liquid. verabreicht:

Verlauf:

Tag	Hb.	Erythro.	Leuko.	Lpmphocyten	Eosinophile
1	51 %	2,2 (Millionen)	2800	30 %	2 %
11	51 %	2,2 „			
16	65 %	2,7 „	6600	33 %	11 %
18	57 %	3,0 „	9000	40 %	9 %
25	70 %	2,9 „	6400	35 %	14 %
32	74 %	3,7 „	5000	39 %	10 %
36	80 %	3,67 „	6200	39 %	13 %
45	80 %	3,87 „	6400	38 %	10 %

Patient wurde auch mit Hinsicht auf seine Magen- und Darmbeschwerden gebessert entlassen. Gewichtzunahme $4\frac{1}{2}$ kg.

Nach 5 Wochen stellte sich Patient wieder vor mit

Hb. 75 %, Erythro. 4300000, Leuko. 7400.

Segmentkernige 49 %, Stabkernige 2 %, Eosinophile 7 %, Lymphocyten 40 %, Monocyten 2 %.

Er hatte regelmässig dreimal tägl. 1 Esslöffel Hepatopson genommen.

Eine Kontrolle zwei Monate später ergab:

Hb. 82 %, Erythro. 4600000.

Magensaft: Anacid. Keine Beschwerden.

Fall X Anaemie im Anschluss an eine Schwangerschaft (Schm.).

Vor zwei Jahren erste normale Geburt. Während der zweiten Schwangerschaft hatte Patientin häufiges Erbrechen. Vor 3 Wochen, 8 Tage nach der normalen Geburt eines lebensfähigen Kindes, erkrankte sie mit Appetitlosigkeit, Erbrechen, Schlaflosigkeit und Schwindel. Zudem wude sie sehr blass.

Befund: Haut und sichtbare Schleimhäute sehr blass, systolisches Geräusch am Herzen, Temp. 38,8°.

Bilirubin im Blut: 0,9 mg %.

Urobilin im Urin: +.

Urobilinogen im Urin: Vermehrt.

Blut: Hb. 12 %, Erythro. 600000, Leuko. 1600.

Poikilo- und Anisocytose, Segment 47 %, Lympho 53 %.

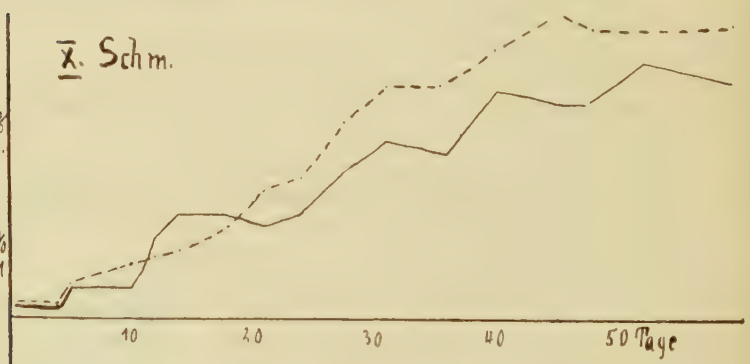

Leukozyten	1600	2200	1200	3400	4200	4400	2200	3800		3400	5400		
Retikulozyten	n.v.		n.v.			0,7%	0,6%	0,7%		n.v.	1,2%		n.v.
Bilirub. i. Bluts.	0,9% mg.				–								
Urob. u. Urobg. i. U.	++		+		+	–							
Therapie	3 ccm. Hepatopson tägl.					(+ 1 ccm. Solarson tägl.)							

Verlauf: Während der ersten drei Wochen bestand Temperaturerhöhung, die sich zwischen 37° – 38° bewegte, von den ersten 8 Tagen abgesehen, wo das Fieber einmal sogar bis 40° stieg.

Schon nach 5 Tagen Behandlung (Bluttransfusion am 2. Tag!) war das subjektive Befinden wesentlich besser. Nach 10 Tagen fühlte sich Patientin stark genug, um aufzustehen, obwohl die Hb.- und Erythrocytenwerte nicht wesentlich höher geworden waren. Das Allgemeinbefinden besserte sich im Laufe der nächsten Wochen soweit, dass sie aufstand und ohne grössere Beschwerden Treppen steigen konnte. Die Hautfarbe war lebhafter.

Abgesehen von dem uncharakteristischen Blutbild weckte die schlechte Reaktion auf die Lebertheraphie Zweifel an der anfänglichen Diagnose „perniciöse Anaemie". Die Untersuchung des Magensaftes, die nach 5 Wochen vorgenommen wurde, ergab freie Salzsäure.

Auch in diesem Fall trat eine Eosinophilie bis 18 % auf. Patientin wurde gebessert mit

Hb. 58 %, Erythro. 2450000 entlassen.

Es bestand immer noch eine Lymphocytose von 40 %. Die Erythrocyten zeigten nur noch geringe Grössen- und Formenunterschiede.

Gewichtszunahme: 1½ kg.

Fall XI sekundäre Anaemie (P.).

Altes Zwölffingerdarmgeschwür, Mitralfehler.

Schmerzen im rechten Oberbauch mit häufig kolikartiger Steigerung. Patientin wurde in den letzten Monaten zunehmend gelblich und blass. Ausserdem klagt sie über starkes Herzklopfen mit Angstgefühl. Zudem will sie Hämoptoen gehabt haben.

Die Aetiologie ihrer Anaemie war nicht mit Sicherheit zu ergründen. Die Untersuchung ergab keine Anhaltspunkte für eine aktive Tuberkulose oder eine Erkrankung des Magen-Darmtraktus.

Blut: Hb. 35 %, Erythro. 2580000, Leuko. 4000.

Ausstrich: Segmentkernige 67 %, Stabkernige 6 %,

Lymphocyten 18 %, Monocyten 5 %, Mastzellen 1 %.

Mässige Poikilo- und Anisocytose.

Die Behandlung bestand abgesehen von einer Ulcusdiät in der Injektion von täglich 2 ccm Hepatopson.

10. Tag: Hb. 37 %, Erythro 2670000, Leuko 6000.

Ausstrich: Segmentkernige 65 %, Stabkernige 2 %, Eosinophile 5 %!, Monocyten 2 %, Lymphocyten 26 %.

15. Tag: Hb. 40 %, Erythro. 3000000, Leuko. 6000.

21. Tag: Hb. 34 %, Erythro. 3030000, Leuko. 2900.

Ausstrich: Segmentkernige 56 %, Lymphocyten 30 %, Eosinophile 14 %!

29. Tag: Hb. 36 %, Erythro. 3460000, Leuko. 4600.

Ausstrich: Segmentkernige 52 %, Lymphocyten 30 %, Eosinophile 18 %!

Fall XII sekundäre Anaemie (Umb.).

Aetiologie: Lues. Verlauf siehe Kurve XIII.

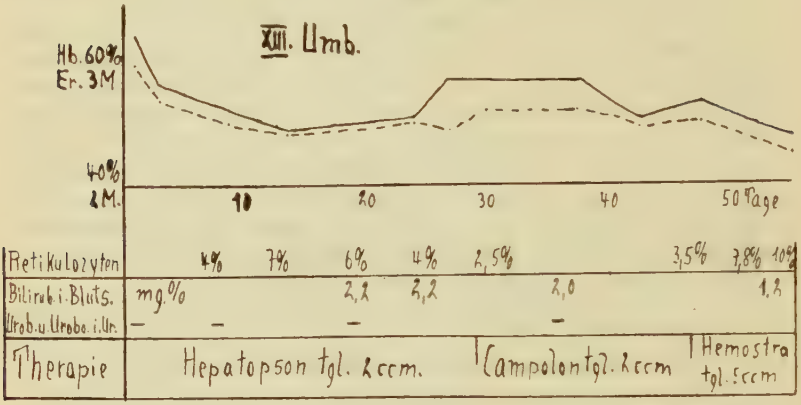

Fall XIII sekundäre Anaemie (S.).

Aetiologie: Ca ventriculi.

Tag	Hämoglobin %	Erythrocyten
1	42	3,5 Millionen
6	32	2,6
11	25	2,1
17	25	1,8

Therapie: täglich 2 ccm Hepatopson.

Fall XIV sekundäre Anaemie (H.).

Aetiologie: Ca. ventrikuli.

Tag	Hämoglobin %	Erythrocyten
1	60	3,4 Millionen
7	60	3,3
11	52	3,3
14	55	3,6
17	50	3,1

Therapie: täglich 2 ccm Hepatopson.

Was die Wirksamkeit des Injektionspräparates Hepatopson anlangt, so ist zunächst einmal offensichtlich die Verschiedenheit der Reaktion der an perniciöser Anaemie und sekundärer Anaemie Erkrankten. Leicht zu erklären ist es, wie auch Gänsslen (11) in seiner neusten Arbeit feststellt, dass die beiden Patienten mit Magenkrebs nicht auf die Be-

handlung ansprachen, da die schädigende Noxe eben nicht zu beeinflussen war, abgesehen davon, dass ein ständiger Blutverlust durch Blutungen bestand. Ebenso liegt der Fall von sekundärer Anaemie infolge Lues.

Schwieriger zu erklären ist der Fall X. Eine mässige Steigerung der Blutwerte wurde ja erzielt, die sogar ausschlaggebend weil lebensrettend war. Inwieweit allerdings die Besserung dieser Anaemie nach Schwangerschaft auch auf die Bluttransfusion und die Solarsoninjektionen zurückzuführen ist, lässt sich nicht mit Bestimmtheit sagen, doch trat die entscheidende Zunahme der Blutwerte vor der Arsenbehandlung ein. Ausserdem wurde hierdurch die Beobachtung von Gänsslen (11), dass auch bisweilen bei sekundärer Anaemie eine Hebung des Allgemeinzustandes eintrete bestätigt. Eindrucksvoll wurde in diesem Fall die schon von Minot und Murphy (15) aufgestellte These, dass das Nichtansprechen auf eine ausreichende Leberbehandlung die Diagnose perniciöser Anaemie unwahrscheinlich mache, in Erinnerung gebracht. Die kryptogene Natur und der hyperchrome Charakter der Blutarmut liessen zunächst trotz fehlender Megalocyten eine perniciöse Anaemie wahrscheinlich erscheinen. Das relative Versagen der Lebertherapie veranlasste dann eine Magensaftuntersuchung, die freie Salzsäure ergab. Wie sehr auf dieses Symptom zu achten ist, geht abgesehen von den Arbeiten von Castle (21) aus der Veröffentlichung von Singer (19) hervor. Die Wichtigkeit der agastrischen Komponente veranlasste uns, auch die beiden Fälle VIII und IX als der perniciösen Anaemie verwandt zu betrachten, obwohl wichtige Erscheinungen wie Megalocytose, Polychromasie, Huntersche Glossitis, gesteigerte Hämolyse usw. fehlten oder nur sehr wenig ausgeprägt waren. In der Tat rechtfertigte der Erfolg die Behandlung.

In den Fällen, bei denen die klassischen Symptome der perniciösen Anaemie ausgeprägt waren, wurde nur in der Mehrzahl die erwünschte Besserung erzielt.

Was Poikilo- und Anisocytose, Polychromasie sowie Megalocyten anlangt, so waren in den geschilderten Fällen, die bis zum Anstieg der Erythrocyten auf wenigstens 4 Millionen beobachtet werden konnten, nur noch ganz geringe Unterschiede im Vergleich zum Normalen zu erkennen. Der Färbeindex war in der Regel nicht mehr erhöht. Die Beeinflussung der Leukopenie sowie der Lymphocytose waren nicht konstant. Fällen, in denen sogar eine vorübergehende Leukocytose auftrat, stehen andere gegenüber, die eine Ausschwemmung der Leukocyten nicht zeigten. Regelmässig war eine mehr oder weniger hochgradige Eosinophilie festzustellen, die wohl als allergische Reaktion aufzufassen ist.

Der Eintritt des Anstiegs der Blutwerte erfolgte am 7.–12. Tag. Verschieden war die Dauer der notwendigen Behandlung (Steilheit der Kurve). Die Erfahrung von Minot und Murphy, dass die Besserung bei früher behandelten Patienten mit relativ hohen Blutwerten in dem Masse weitergehe, wie es bei bis zu diesen Werten gebesserten anfangs stärkeren Anaemischen der Fall sei, konnten wir nicht bestätigen. Es brauchte nämlich Fall V mehr als die doppelte Zeit zur Zunahme der Erythrocyten von 3–4 Millionen als Fall I, obwohl die Dosierung des Medikamentes die gleiche war. Fiel hier die individuelle Verschiedenheit der Reaktion schon auf, so war sie noch deutlicher in Fall VI und VII. Inwieweit im letzteren Fall längeres Bestehen der Krankheit oder die Komplikation der Anaemie mit Thrombose in Frage kommt ist schwer zu entscheiden, jedoch geht die Resistenz über das bisher in solchen Fällen geschilderte Mass hinaus. Die Form der Therapie möchten wir nicht als ursächliches Moment heranziehen. Es war abgesehen von den günstigen Resultuten, von denen Schottmüller (8) und Stursberg (12) berichten, auch bei uns in den meisten Fällen kein Grund vorhanden, die gewählte Therapie abgesehen von der Dosierung zu ändern. Im Fall VI allein (Fall VII kam wegen des desolaten Zustandes für eine zusätzliche perorale Lebertherapie nicht in Frage) war die Indikation gegeben, dem

Patienten Leber per os zu verabreichen, aber alle Bemühungen scheiterten an dem Widerwillen des Kranken. Auch der Wechsel des Injektionspräparates (s. Kurve) brachte bisher nicht die gewünschte Besserung.

Es scheint doch so, dass der erfolgreichen Behandlung mit Leber selbst bei der perniciösen Anaemie gewisse Grenzen gesetzt sind. Ob sich die von manchen Klinikern gemachte Erfahrung, dass an perniciöser Anaemie Erkrankte schliesslich doch refraktär gegen Leber werden, bewahrheiten wird, oder ob Verschiedenheiten des Krankheitszustandes, die mit den bisherigen Methoden nicht zu analysieren sind, verantwortlich gemacht werden müssen, ist nicht ohne weiteres zu sagen.

Zur Skepsis mahnt jedenfalls der Fall VII, da eine der üblichen Erklärungen für Misserfolge fehlt.

Die Dosierung war reichlich, die Dauer der Behandlung über die Zeit hinaus durchgeführt, wo die Besserung in klinisch so gelagerten Fällen auftritt und die Richtigkeit der Diagnose wurde vom Pathologen bestätigt.

Auffallend war der Widerspruch, der zwischen dem bei der Autopsie festgestellten Regenerationsbestreben des Knochenmarks und den fehlenden Regenerationserscheinungen im peripheren Blut bestand. Mag es sich um eine Hemmung der Ausschwemmung oder um eine nicht zu beseitigende Störung in der Produktion normaler Erythrocyten gehandelt haben, es ändert sich nichts an der Tatsache, dass eine Beseitigung des Uebels nicht möglich war. Auch die klinischen Untersuchungen ergaben das Fehlen der beiden Symptome, die als Kriterium für das Ansprechen eines Kranken auf Leberbehandlung gelten. Es waren abgesehen von dem ersten Tag, wo vereinzelt vitalgranulierte Erythrocyten nachzuweisen waren, keine Retikulocyten im vitalgefärbten Ausstrich zu finden. Ausserdem waren Urobilin und vermehrtes Urobilinogen im Urin vorhanden. Inwieweit diese Symptome erlauben, eine Prognose zu stellen, soll in Folgendem erörtert werden.

Aus dem Retikulocytenanstieg allein kann auf den weiteren Verlauf kein Schluss gezogen werden. Diese Reaktion auf Lebertherapie ist zunächst einmal der perniciösen Anaemie nicht vorbehalten (Gänsslen [11]), auch der Fall von sekundärer Anaemie infolge luetischer Erkrankung sprach auf Leberextrakt und Hepatopsoninjektionen mit einer Retikulocytose von 7% an. Ausserdem fanden sich im Fall VI nach Campoloninjektionen 13% Retikulocyten, ohne dass ein Anstieg der Erythrocyten und des Hämoglobins erfolgt wäre. Andererseits ist das Fehlen der Retikulocytenvermehrung noch kein Zeichen dafür, dass die Besserung ausbleiben wird, wie aus Fall V hervorgeht.

In Fall VI und XII war ein gesteigerter Blutzerfall nachweisbar, der allerdings erst durch eine Bilirubinbestimmung im Blut zu unserer Kenntnis kam, da im Urin mit den üblichen Methoden (Schlesingers und Ehrlichs Reagenz) keine Urobilin- und vermehrte Urobilinogenausscheidung festzustellen war. Es ist also ratsam, in solchen Fällen sich mit der diesbezüglichen Urinuntersuchung nicht zufrieden zu geben.

Konstant war in allen Fällen, wo eine Besserung eintrat, das Verschwinden der hämolytischen Symptome im Blut und Urin, sodass bei der Prognosestellung, wie Seyderhelm und Jungmann betonen, darauf in erster Linie zu achten ist.

Inwieweit aus den oben geschilderten Befunden auf den Angriffspunkt der Lebertherapie zu schliessen ist, wird verschieden beurteilt. Am meisten gestützt scheint die Ansicht von Morawitz (16) und Singer (17), dass es sich bei der Lebertherapie um eine qualitative Verbesserung der Erythrocyten handelt.

Um besseren Einblick in die Wirkungsweise des Hepatopsons zu bekommen, stellte ich einige Tierversuche an. Darüber existiert bereits eine Arbeit von Adlersberg und Gottsegen (18), die bei Kaninchen mit Leberextrakten in grosser Dosis eine Anaemie bewirkten, während kleinere Dosen unwirksam blieben und resistent gegen später gegebene grössere Leberextraktmengen machten.

Auf Grund dieser Erfahrungen wurden 4 Kaninchen mit verschieden hohen Dosen behandelt.

K. I (1600 g) bekam 44 Tage lang täglich (von Sonntagen abgesehen bei allen Tierversuchen) 1 ccm Hepatopson,
K. II (2250 g) 35 Tage lang 1 ccm Hepatopson,
K. III (2355 g) 25 Tage lang 2,5 ccm Hepatopson,
K. IV (2110 g) 25 Tage lang $^1/_2$ ccm Hepatopson.
Verlauf: Siehe Kurven.

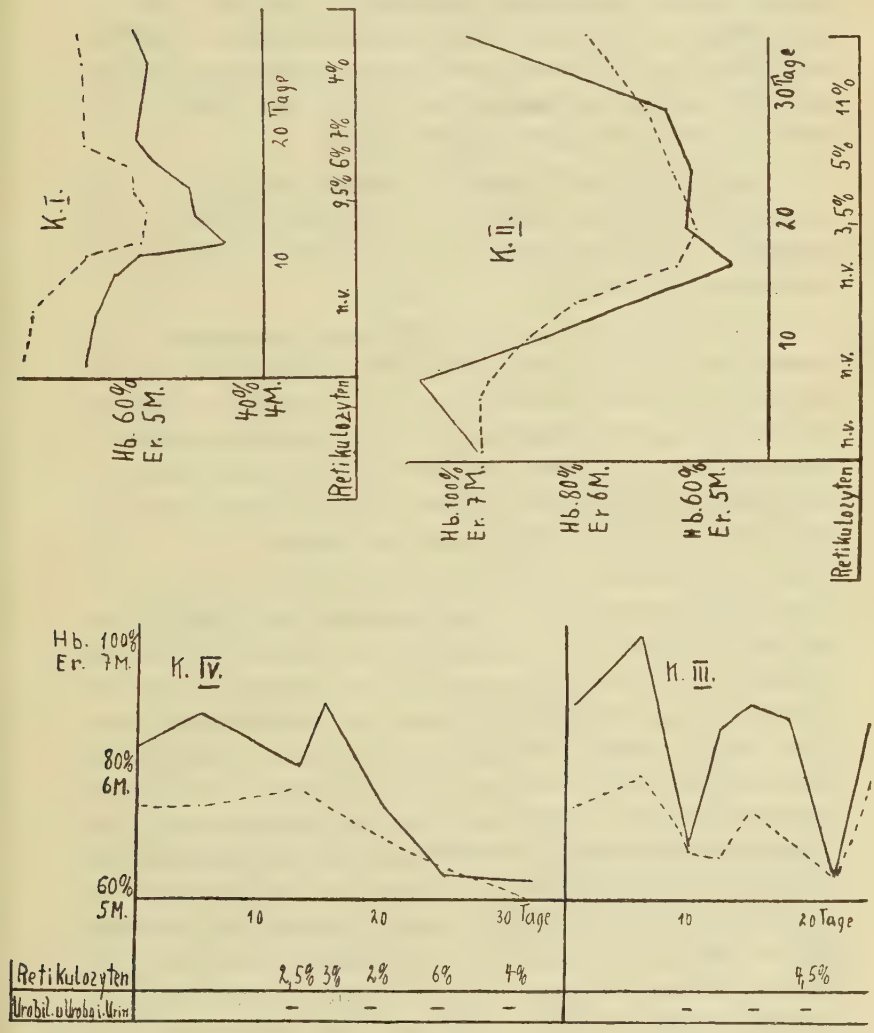

Aus diesen Versuchen geht hervor, dass Hepatopson zunächst anaemisierend auf Kaninchen wirkte, dass aber trotz Fortsetzens der Behandlung in 3 weiter untersuchten Fällen eine Besserung bis fast zur Norm auftrat. Deutlich ist ebenfalls die verspätete Reaktion des mit $^1/_2$ ccm Hepatopson täglich behandelten Kaninchens, während sich bei K. III trotz der höheren Dosis keine verstärkte Reaktion bemerkbar machte. Wie verschiedene Sonderheiten im Verlauf der Kurven zu deuten sind, kann erst nach ausgedehnteren Tierversuchen gesagt werden.

Adlersberg und Gottsegen liessen nach ihren Untersuchungen die Frage nach der Ursache der Anaemie offen. Auch die von mir angestellten Untersuchungen ergaben keinen eindeutigen Aufschluss.

Zu diskutieren wäre zunächst eine gesteigerte Blutmauserung, wie sie bei Fleischkost allgemein beobachtet wird. Die Urinuntersuchungen, die aus technischen Gründen nur bei den beiden weiblichen Tieren vorgenommen wurden, ergaben keine Urobilin und vermehrte Urobilinogenausscheidung im Urin, womit aber die Möglichkeit einer gesteigerten Hämolyse nicht abgelehnt werden soll.

Leider wurde versäumt, auf eine Hemmung der blutbildenden Organe d. h. auf ein Absinken der Retikulocyten im Blut zu achten, da ursprünglich die Absicht bestand, eine Einwirkung der Lebertherapie auf das vegetative Nervensystem (s. auch Erklärungsversuche der Blutzuckersteigerung nach Hepatopsoninjektionen. (Dissert. Lucius, Referent Dr. Büttner), die möglicherweise in dem Auftreten der Eosinophilen im Blutbild von Kaninchen analog der Erscheinung beim Menschen zu erkennen gewesen wäre, mit Medikamenten zu beeinflussen. Beim Kaninchen trat aber keine Eosinophilie auf. Am Menschen schien ein derartiges Experiment in grösserem Masse nicht erlaubt. Eine Beeinflussung der Eosinophilie, die bei einem Patienten mit 6 Injektionen von je $^1/_2$ mg Atropin täglich versucht wurde, war nicht festzustellen.

Was nun das Ansteigen der Retikulocyten anlangt, so ist darin nicht unbedingt eine Leberwirkung zu erblicken, sondern das Regenerationsbestreben des Organismus erklärt ebenfalls die Retikulocytose.

In dieser Richtung Klarheit zu schaffen, d. h. festzustellen, ob das wirksame Prinzip bei der perniciösen Anaemie auch die Anaemie der Kaninchen verursacht und damit eine Standardisierung der Präparate möglich ist, sowie die Stoffe zu isolieren, die den Retikulocytenanstieg bedingen, ist wohl durch ausgedehnte Tierversuche mit fraktionierten Leberextrakten oder mit in ihrer Zusammensetzung völlig bekannten Mitteln (Hemostra) möglich. Die Reizwirkung von Hemostra (Histidin und Tryptophan) auf das Knochenmark geht aus den Tabellen XII und VI hervor.

Zusammenfassend wäre über die Wirksamkeit des Leberinjektionspräparates Hepatopson zu sagen:

1. Die Beeinflussung der perniciösen Anaemie, wie sie von den Autoren der Lebertherapie angegeben wurde, wird auch mit dem genannten Injektionspräparat erzielt, das den Vorzug hat, unabhängig von dem Allgemeinzustand des Patienten verabreicht werden zu können.
2. Bluttransfusionen werden bei stark anaemischen Kranken, wenn Hb. etwa 12% und die Erythrocytenzahl 1000000 beträgt, nicht zu umgehen sein, da eine gewisse Zeit (7–12 Tage in unkomplizierten Fällen) bis zum Einsetzen der Wirkung verstreicht.
3. Trotzdem lassen sich Todesfälle nicht stets vermeiden.
4. Die Wirksamkeit erstreckt sich auch auf nicht perniziöse Anaemieen, die neben der kryptogenen Natur die agastrische Komponente aufweisen.
5. Sekundäre Anaemien bestimmter Art lassen sich nicht beeinflussen.

Literatur.

1. **Minot und Murphy** referiert nach Biberfeld D. M. Wo. 1927 Nr. 50 und 51.
   Und Seyderhelm D. M. W. 1929 Nr. 41.
2. **Wolf**, Münchener Med. Wochenchr. 1929 Nr. 34.
3. **Seyderhelm**, Kli. Wo. 1928 Nr. 5.
4. **Pal**, Med. Klinik 1927 Nr. 46.
5. **Seyderhelm**, Deutsche Med. Wo. 1929 Nr. 41.
6. **Schulten**, Münchener Med. Wo. 1930 Nr. 2.
7. **Schottmüller**, Münchener Med. Wo. 1927 Nr. 38.
8. **Schottmüller**, Münchener Med. Wo. 1931 Nr. 12.
9. **Gänsslen**, Kli. Wo. 1930 Nr. 45.
10. **Schilling**, Kli. Wo. 1931 Nr. 7.
11. **Gänsslen**, D. Med. Wo. 1931 Nr. 46.
12. **Stursberg**, D. Med. Wo. 1931 Nr. 42.
13. **Schulten**, M. Med. Wo. 1928 Nr. 15.
14. **Jungmann**, Kl. Wo. 1928 Nr. 10.
15. **Minot und Murphy**, referiert n. Seyderhelm Kl. Wo. 1928 Nr. 1.
16. **Morawitz**, Deutsches Archiv klin. Med. B. 159.
17. **Singer**, Wiener Kli. Wo. 1929 Nr. 47.
18. **Adlersberg und Gottsegen**, Arch. f. exper. Pathol. B. 142 S. 223.
19. **Singer**, Wiener Kli. Wo. 1930 Nr. 52.
20. **Whipple und Robscheit-Robbins**, referiert nach Singer 19.
21. **Càstle referiert nach Singer**, Kli. Wo. 1930 Nr. 52.

Es ist mir eine angenehme Pflicht, Herrn Geheimrat Professor Dr. Voit für die Ueberlassung der Arbeit bestens zu danken. Herrn Privatdozent Dr. Büttner bin ich für die zahlreichen Anregungen und Ratschläge zu grossem Dank verpflichtet.

Lebenslauf.

Ich, Paul Schlierbach, geb. am 15. Januar 1907 in Rodheim a. d. Bieber, besuchte 3 Jahre die Volksschule in Rodheim und bestand im Jahre 1926 die Reifeprüfung im Gymnasium zu Giessen.

Nach viersemestrigem Studium in Giessen legte ich die medizinischen Vorprüfung ab und studierte dann 2 Semester in Wien, um nach 4 weiteren Semester in Giessen das Staatsexamen zu bestehen.

Während des Praktikantenjahres, das ich am 22. Juni 1931 begann, war ich bisher in der Medizinischen Universitäts-Klinik zu Giessen.